



konkret

Journal für die implantologische Praxis

SONDERDRUCK

Ohne Antibiotikum zum Ziel

Mit therasan oral gel ohne Antibiotikum
entzündliche Prozesse behandeln

überreicht durch:

DIOP GmbH & Co. KG

Dieselstr. 5-6 61191 • Rosbach v.d. Höhe / Germany

Tel: +49 6003 814 800 • Fax: +49 6003 814 671

www.diopgmbh.com

DIOP GmbH & Co KG
Disinfection is our Passion

Mit therasan oral gel ohne Antibiotikum entzündliche Prozesse behandeln

Ohne Antibiotikum zum Ziel

Dieser Anwendungsstudie liegt das Bestreben zugrunde, problematische entzündliche Prozesse in der Zahnmedizin möglichst ohne den Einsatz eines Antibiotikums zu behandeln. Mithilfe von therasan oral gel, einem Mittel auf der Basis ätherischer Öle, konnten an 50 Patienten in den Teilbereichen Parodontalerkrankungen, Endodontie und Periimplantitisbehandlung wirkungsvolle und nachhaltige Ergebnisse erzielt werden.

Die vergangenen zehn Jahre der Medizin sind durch das Auftauchen immer resistenterer Bakterienstämme geprägt. Verantwortlich für eine Vielzahl nosokomialer Infekte in Krankenhäusern und Kliniken führen sie auch in der Zahnmedizin zu Problemen. War und ist in den akuten Phasen der Behandlung der Einsatz eines Antibiotikums das Mittel der Wahl, sieht man in der konsequenten Anwendung natürlicher, antibakteriell wirkender Substanzen einen Ausweg. In der Mundhöhle spielt der vorhandene Biofilm eine zentrale Rolle. Dieser stellt sich als eine eigenständige Struktur dar, die an allen Oberflächen der Mundhöhle haftet. In ihr finden komplexe Austauschmechanismen bakterieller Stoffwechselprodukte statt (Sharma, N. et al. JADA 2004; 135:496-504), die die enthaltenen Bakterienkonglomerate anpassungsfähig und damit widerstandsfähig machen. Pathogene Keime können sich in diesem Milieu gut vermehren und bilden so die Grundlage ernstzunehmender lokaler und allgemeiner Erkrankungen. Bekannt

sind dabei die wechselseitigen Beziehungen zwischen Parodontitis und Diabetes mellitus, Herzinfarkt und Schlaganfallinzidenz sowie der Zusammenhang schlechter Nierenfunktionen bei parodontalen Entzündungen.

Es existieren mittlerweile eine Reihe von Studien, die belegen, dass die Anwendung ätherischer Lösungen im Zusammenhang mit Zahnreinigungen und prophylaktischen Anwendungen in der Lage sind, den Biofilm zu reduzieren und pathogene Keime wirkungsvoll zu bekämpfen. Sie sind als Ergänzung und Alternativen adjuvanter Behandlungsverfahren anzusehen.

In solchen Fällen bietet sich die Therapie mit therasan oral gel an. Es besteht aus einer Kombination aus ätherischen Ölen der Pfefferminze, Thymian, Rosmarin sowie Grapefruitkern- und Traubenkernöl-Extrakten sowie Xanthan. Dieser Wirkstoffkomplex modifiziert den Pellikel als entscheidender Anteil des dentalen

Biofilms und löst extrazelluläre polymere Substanzen auf. Eine bakterielle Verklumpung wird dadurch unmöglich. Eingesetzt wurde das Gel bei Parodontopathien, Mukositis und Periimplantitis sowie als intermediäres Desinfektionsmittel für eine Zeit von ein bis zwei Monaten im Wurzelkanal belassen. An der vorliegenden Studie nahmen insgesamt 50 Patienten zwischen 30 und 75 Jahren teil. Bei den beobachteten Krankheitsbildern handelte es sich um mittlere bis fortgeschrittene Parodontopathien, Mukositis- und Periimplantitisfälle. Des Weiteren wurden an 16 Patienten mit beherrdeten und bereits endodontisch behandelten Zähnen im Front- und Seitenzahngebiet Wurzelkanalrevisionen unter Einsatz von therasan radisol gel und therasan oral gel durchgeführt.

Das Ergebnis zeigt, dass bei allen behandelten Parodontopathiefällen nach einmaliger Anwendung eines tief in das Parodont applizierten, drei bis vier Millimeter langen Gelstrangs ein rasches Abklingen des akut-entzündlichen Erscheinungsbildes zur Folge hatte. Nach

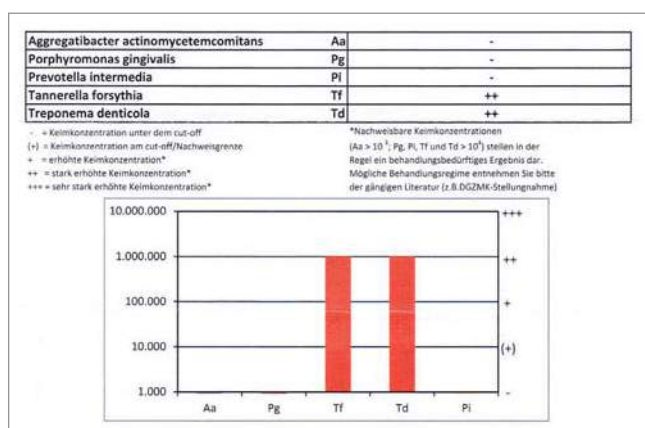


Abb. 1 Patient vor der Gelanwendung

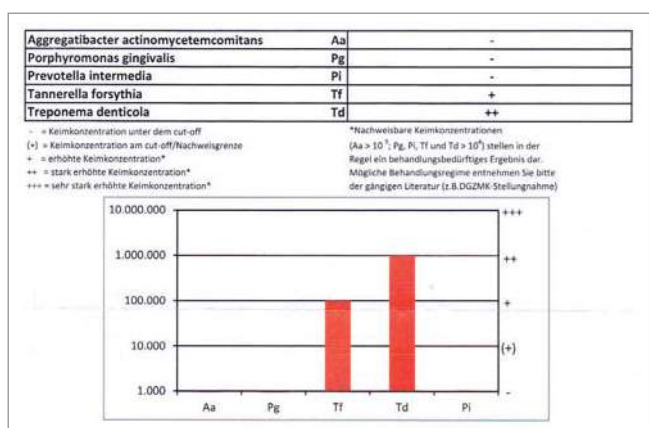


Abb. 2 Patient 14 Tage nach der Gelanwendung

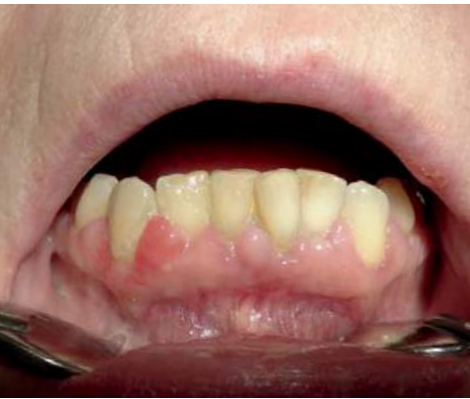

Abb. 3 Parallel zu den Werten aus den Poolproben zeigt sich klinisch eine Reduktion der Entzündungszeichen.

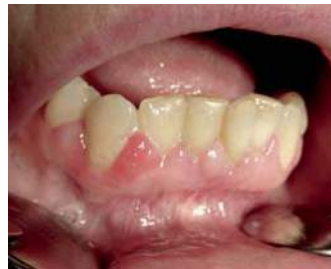

Abb. 4 Zustand 14 Tage nach der einmaligen Gel-Applikation in der Unterkieferfront in regio 33 bis 43. Die marginale Gingiva erscheint weniger hyperplastisch, die Rötungen sind rückläufig und bei Sondierungen kommt es nur zu geringen Blutungen.

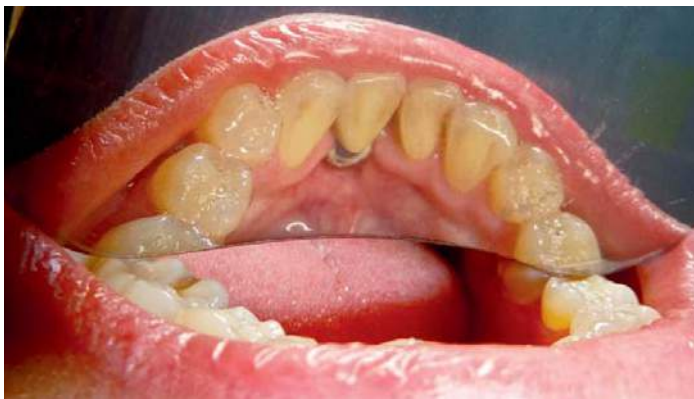

Abb. 5 Spiegelaufnahme des Implantat in regio 41: Lingual sind deutliche Konkremente bei sonst zahnsteinfreiem Gebiss erkennbar. Trotz der genannten kurzfristigen Behandlungsmaßnahmen und Therapieerhaltung konnte der Zahnstein nicht vollständig beseitigt werden. Langfristig konnte die Poolprobe im Bereich der Bakteriennachweisgrenze gehalten werden.

14 Tagen war bei 34 Patienten nach wie vor eine Keimreduktion trotz nur einmaliger Behandlung feststellbar.

Wurde die Applikation von *therasan oral gel* in der akuten Phase alle zwei Tage wiederholt und eine ein- bis zweiwöchige Therapieerhaltungsphase angeschlossen, konnte die Keimreduktion bis an und teilweise sogar bis unter die Nachweisgrenze gebracht werden. Eine ähnliche Situation zeichnete sich bei Mukositis-Behandlungen und bei Periimplantitis-Fällen im Anfangsstadium ab. Einen großen Einfluss schien dabei auch die Oberflächenbeschaffenheit der zu behandelnden Implantate und angrenzenden Zähne zu haben. Die Anwendung an Implantaten, an denen eine Periimplantitis unter zwei Millimetern nachgewiesen werden konnte, war bei zusätzlicher mechanischer Oberflächenoptimierung und PAD-Dekontamination auf lange Sicht hin erfolgreich. Bei Patientenfällen mit einem klinisch und röntgenologisch nachweisbarem Knocheneinbruch von mehr als drei Millimetern waren die Ergebnisse nicht stabil, beziehungsweise brachten lediglich für eine kurze Zeit von ein bis drei Wochen eine Verbesserung. Bei Patienten mit zusätzlichen Risiken, wie fortgesetzter Nikotinkonsum

ENTZÜNDUNGEN IN DER MUNDHÖHLE?



therasan oral gel

therasan oral gel
bekämpft Bakterien
und hilft unter anderem bei:

- ✓ Periimplantitis
- ✓ Mukositis
- ✓ Parodontitis

Überzeugen Sie sich selbst!
www.mundhygiene-verbessern.de

Dieselstr. 5-6
61191 Rosbach
Tel. +49 (0) 6003 814 233
Fax. +49 (0) 6003 814 671

DIOP GmbH & Co KG
Disinfection is our Passion

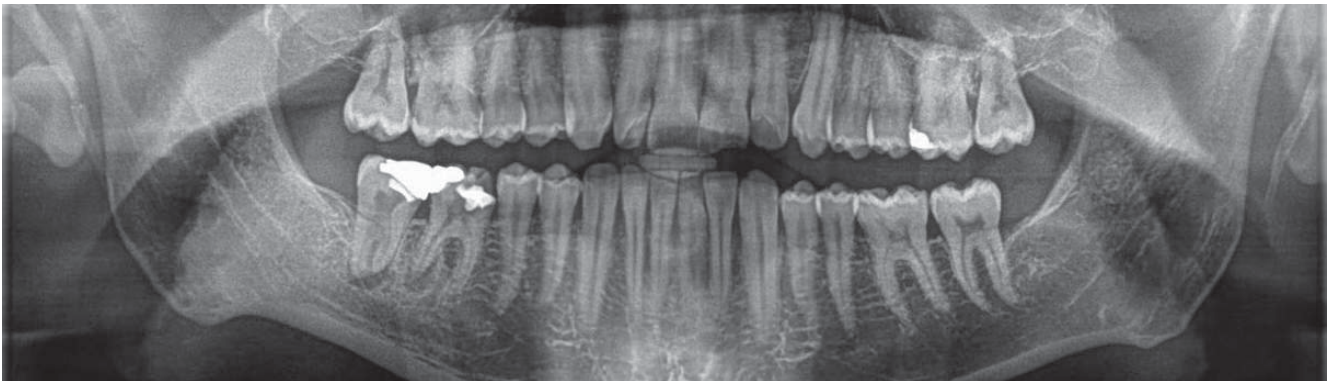


Abb. 6 Ausgedehnte periapikale Aufhellung an der distalen Wurzel in regio 46 und 47.

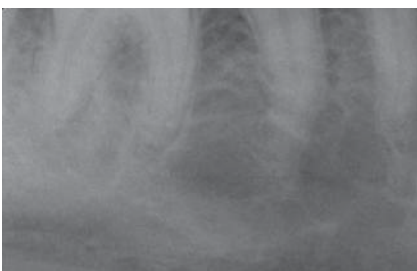

Abb. 7 Zustand vier Wochen nach der Anwendung von *therasan oral gel* als temporäre Einlage. Eine deutliche Rückbildung der röntgenologischen periapikalen Läsion ist zu erkennen.

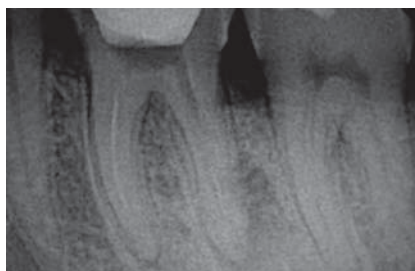


Abb. 8 Zustand nach Beginn der Wurzelkanalrevision: Deutlich sichtbare Aufhellungsbezirke an beiden Apices des Zahns 36.

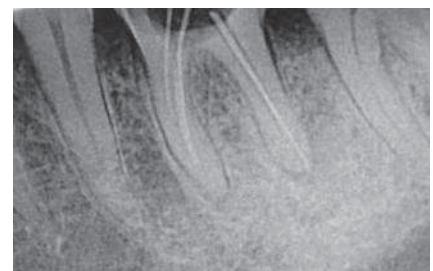

Abb. 9 Nach einmonatiger temporärer Einlage mit *therasan oral gel*: Es zeigt sich insbesondere an der distalen Wurzel 36 eine deutliche Sklerosierung und Reossifikation des periapikalen Gewebes.

oder nach einer Chemotherapie, konnten die periimplantären Befunde nur wenig beeinflusst werden. Bei der Revision endodontisch bereits therapierter Zähne mit akuten und subakuten klinischen Verläufen sowie nach Trepanation und über teilweise lange Zeiträume offengehaltener Wurzelkanallumen, konnten die Schmerzen ohne zusätzliche Applikation eines Antibiotikum reduziert werden. In einem ersten Schritt wurden die Wurzelkanäle noch einmal komplett gesäubert und aufbereitet. Zu den bekannten Spülprotokollen wurde zum Schluss zusätzliche mit *therasan radisol gel* gespült und es folgte eine temporäre Einlage mit *therasan oral gel*. Der Zahn wurde provisorisch mit Zement verschlossen und nach ein bis zwei Monaten röntgenologisch kontrolliert. In allen Fällen kam es zu keiner neuen (sub-)akuten Exazerbation. Röntgenologisch konnte bei zehn der 16 behandelten Fälle eine *restitutio ad integrum* erreicht werden. Bei den übrigen Fällen war bei stummer Klinik periapikal noch eine diskrete Aufhellungszone nachweisbar.

Fazit

therasan oral gel ist ein wirksames, antibiotikumfreies Mittel für die Behandlung von mittleren und schweren Parodontopathien, chronisch- und/oder akut verlaufenden apikalen Parodontitiden sowie Mukositis und Periimplantitis, das das Anhaften der Bakterien an den Oberflächen in der Mundhöhle verhindert. Es besteht aus einem Wirkkomplex aus ätherischen Ölen der Pfefferminze, des Thymians, Rosmarins sowie aus Grapefruitkern- und Traubenkernöl-Extrakten sowie Xanthan. Die Pellikelbildung wird modifiziert und extrazelluläre polymere Substanzen werden aufgelöst, was eine Formierung des pathogenen Biofilms verhindert. *therasan oral gel* ist auch als temporäre Einlage während der Behandlung apikaler Parodontitiden einsetzbar. Die Rückbildung periapikaler Entzündungen ist röntgenologisch nachweisbar und das Gel somit auch im Wurzelkanalsystem für das Biofilmmangement einsetzbar. Vorangeschrittene Läsionen bei Peri-

implantiden sind allerdings nur schlecht zu beeinflussen. Sowohl die Oberflächenstruktur der zu behandelnden Implantate und Restaurationen als auch die externe Einflussfaktoren wie Nikotinabusus oder eine Chemobehandlung weisen keine wesentlichen Verbesserungen nach der entsprechenden Anwendung auf. Allerdings kann die klinische Verlaufsform und Überlebenszeit dieser Implantate im Rahmen professioneller mechanischer Plaqueentfernungen und adjuvanter alternativer Gelanwendung verbessert beziehungsweise verlängert werden. Zentrales Instrument der Früherkennung von Periimplantiden und die daraus resultierende effektive Behandlung bleibt das engmaschige Recall-System jeder zahnärztlichen Praxis. ■

Kontakt

Dr. Henning Aleyt
Humboldtstraße 12 · 06712 Zeitz
Fon +49 3441 274074
henning-aleytd@t-online.de
www.dr-aleytd.de